

PROTOCOLLO F.A.S.E.

FOCUSED ASSESSMENT WITH SONOGRAPHY IN ELDERLY

ROMANO Marcello¹, BRUGALETTA Giuseppe¹, MAGNANO SAN LIO Paola², PAPA Maria Chiara¹, PICARDO Maria Carolina³, PRIVITERA Ivan¹, RICCI Antonio¹, ROMANO Raffaella¹, SCARFIA Andrea¹, SCAVONE Giovanni⁴, TIRALONGO Mariapaola¹, PERRACCHIO Guido¹

¹ UOC Geriatria, Azienda Ospedaliera di Rilievo Nazionale e Alta Specializzazione «Garibaldi», Catania





² UOC Medicina Interna - Azienda Ospedaliero-Universitaria «Policlinico-San Marco», Catania

³ UOC Chirurgia Generale - Azienda Ospedaliera per l'Emergenza «Cannizzaro», Catania














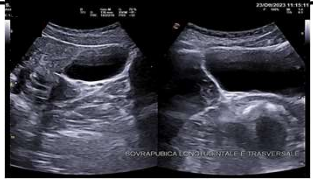
⁴ UOC Radiologia - Azienda Ospedaliera di Rilievo Nazionale e Alta Specializzazione «Garibaldi», Catania

www.medinterna.net

TORACE

| ORGANO TARGET E SCANSIONE | SCANSIONE | ASPETTO ECOGRAFICO in soggetto normale | RILEVAZIONI MIRATE |
|--|---|---|--|
| BASI POLMONARI Posteriori intercostali oblique dx+sn |  |  INTERCOSTALE OBLIQUA POSTERIORE | -Linee B -Consolidamenti -Versamento pleurico |
| PERICARDIO Ssub-xifoidea |  |  TRANSVERSALE | -Versamento pericardico |

ADDOME

| | | | |
|---|---|--|--|
| <p>PERITONEO Sub-costale longitudinale dx e sn, su recessi epato- diaframmatico, epato-renale, spleno- diaframmatico e spleno-renale</p> |  |  | <p>-Versamento peritoneale</p> |
| <p>FEGATO E COLECISTI Sottocostale obliqua ascendente e longitudinale</p> |  |  | <p>-Profilo epatico -Lesioni focali -Trombo portale -Dilatazione vie biliari -Dilatazione VSE -Calcoli -Bile ecogena -Ispessimento e/o lesioni di parete</p> |
| <p>MILZA Intercostale laterale sn su IX-Xspazio</p> |  |  | <p>-Dimensioni -Lesioni focali</p> |
| <p>AORTA ADDOMINALE Para-ombelicale sn trasversale e longitudinale</p> |  |  | <p>-Diametri -pervietà -pareti irregolari -stenosi</p> |
| <p>VENA CAVA INFERIORE CRANIALE Para-ombelicale dx trasversale e longitudinale</p> |  |  | <p>-Diametri -pervietà -pareti irregolari -stenosi</p> |
| <p>RENE DESTRO E SINISTRO Longitudinale e trasversale sottocostale (destra e sinistra) tra linea ascellare media e posteriore</p> |  |  | <p>-Diametri longitudinali -parenchima -dilatazione vie escrettrici -masse -calcoli</p> |
| <p>VESCICA E PELVI Sovra-pubica trasversale e longitudinale</p> |  |  | <p>Masse, versamenti, ispessimento endometrio/ ingrandimento prostata</p> |
| <p>ANSE INTESTINO</p> | <p>Dilatazioni >3 cm, segmenti ispessiti, versamenti</p> | <p>INGUINE DX E SX: CUS VENOSA</p> | <p>Comprimibilità vena femorale comune dx e sn</p> |